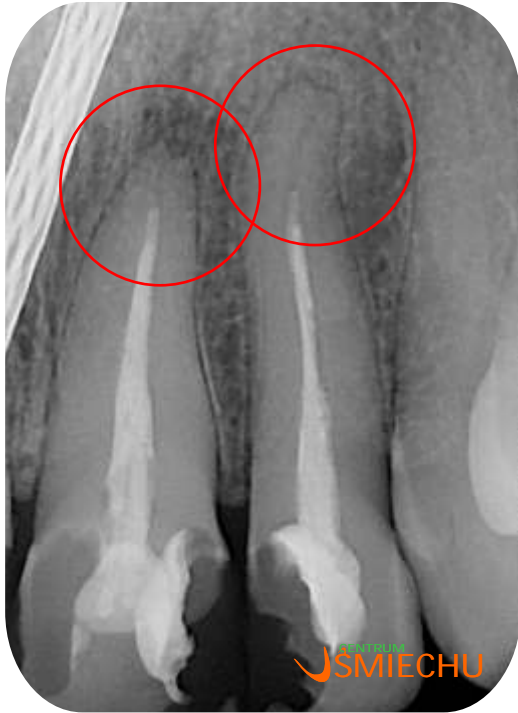
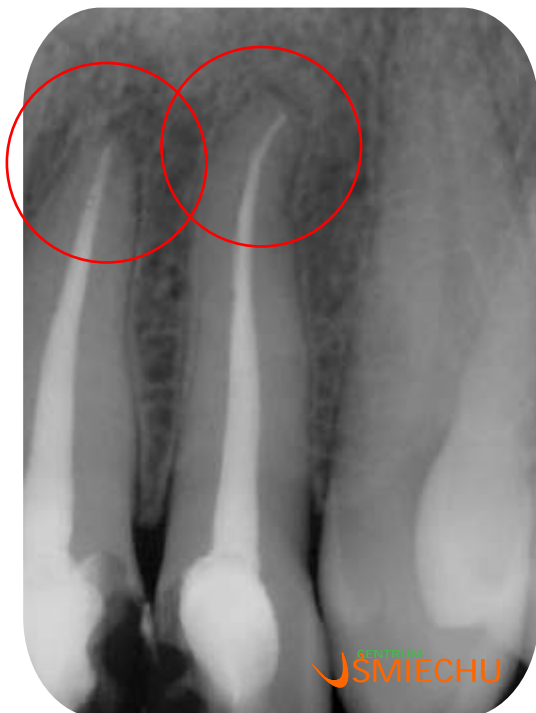
RVG - efekty naszej pracy

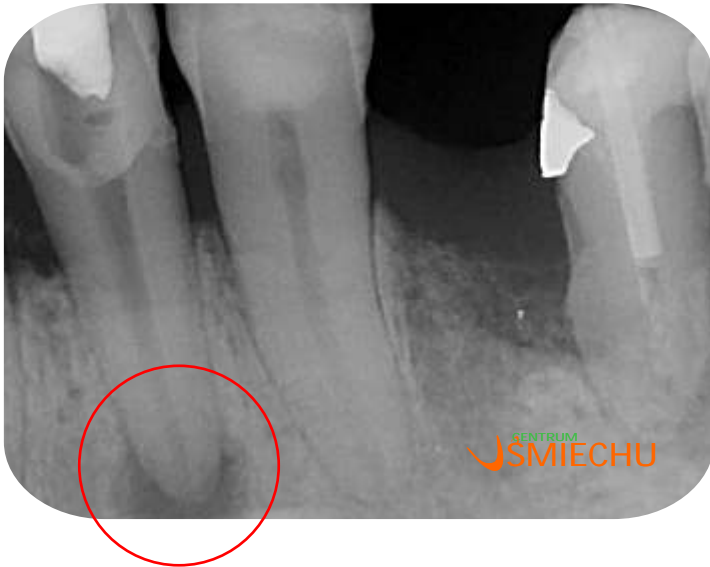


Pacjentka DS z by 11, 21
leczone poza Centrum U miechu
- kanały niedopełnione

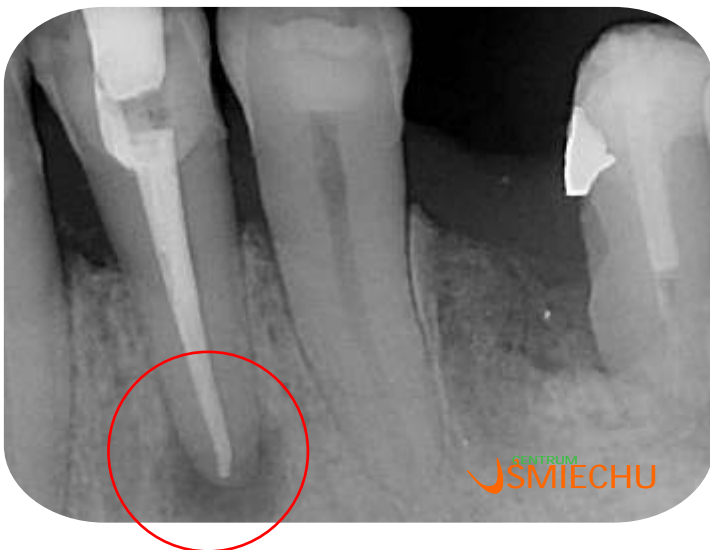


Pacjentka DS z by 11, 21
zdz cie po zako czonym
leczeniu endodontycznym
w Centrum U miechu

RVG - efekty naszej pracy

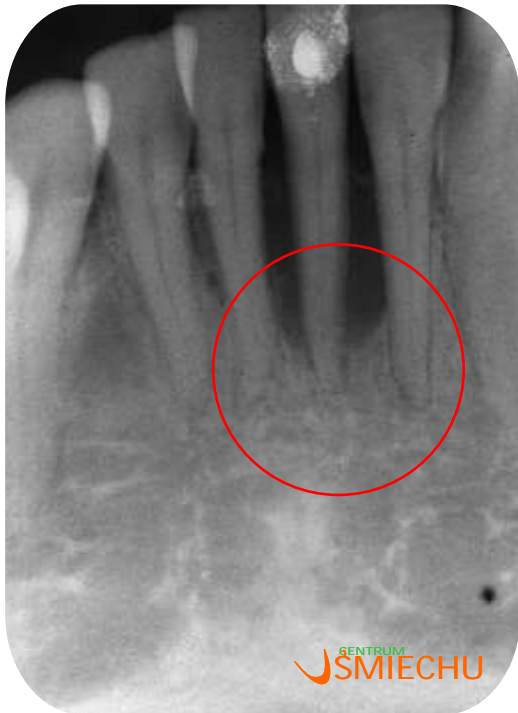

Pacjent GG z b 34
martwa miazga, zapalenie tkanek
okołowierzchołkowych, zdj cie
przed rozpocz tym leczeniem
endodontycznym



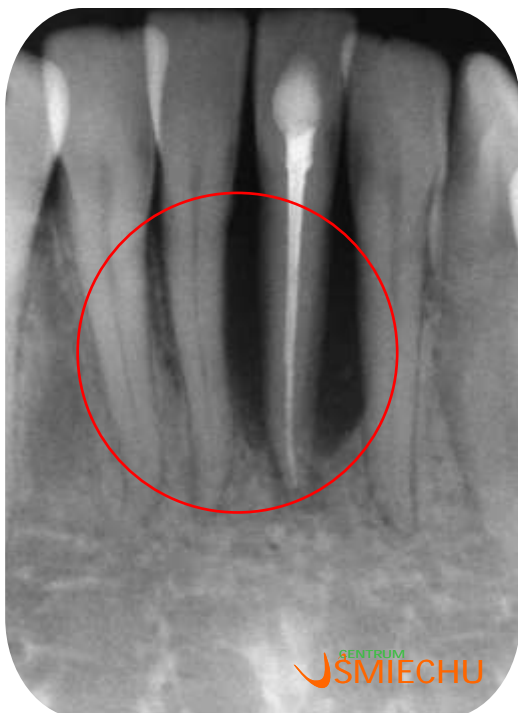Pacjent GG z b 34
zdj cie po zako czonym
leczeniu endodontycznym
w Centrum U miechu

RVG - efekty naszej pracy

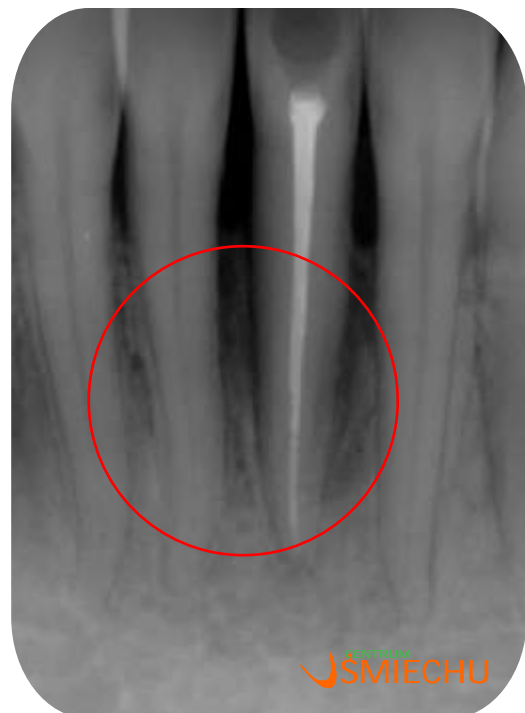

Pacjent JJ z b 31
zespół endo-perio

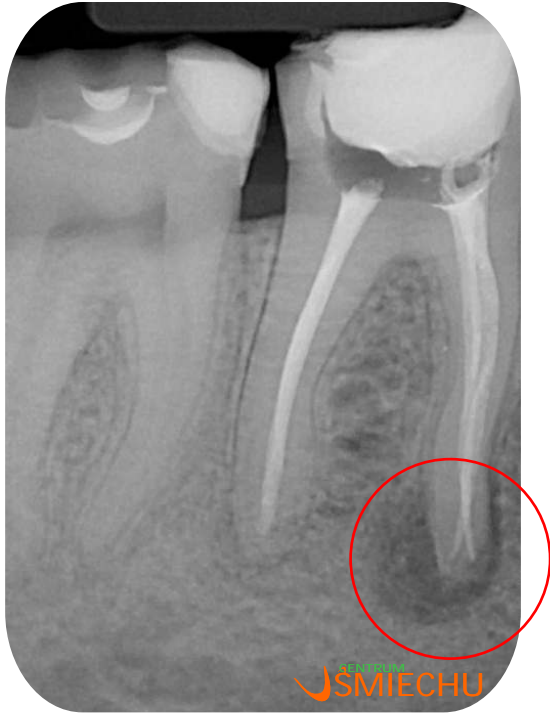
Pacjent JJ z b 31
zdzicie po zakończonym
leczeniu endodontycznym
w Centrum Uśmiechu



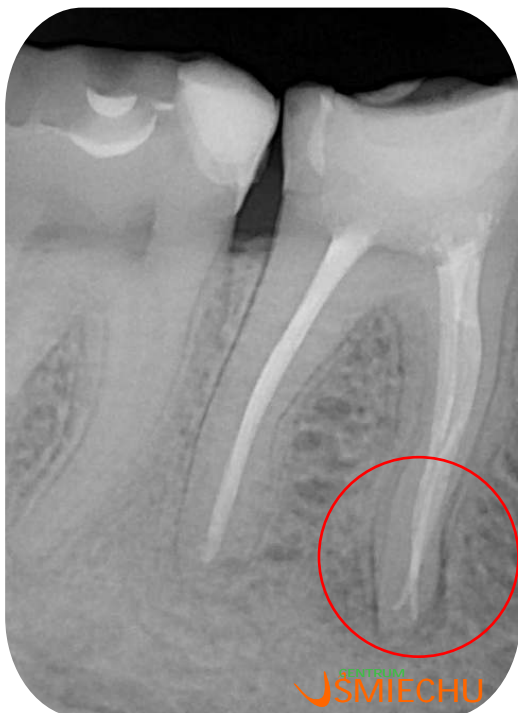Pacjent JJ z b 31
zdzicie kontrolne 6 miesiacy
po zakończonym leczeniu,
widoczna odbudowa struktury kostnej



RVG - efekty naszej pracy

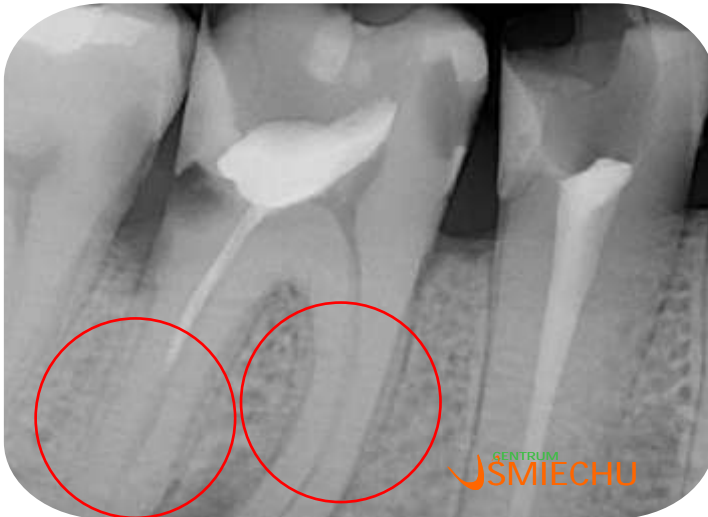


Pacjentka MA z b 46
zdz cie po zako czonym
leczeniu endodontycznym

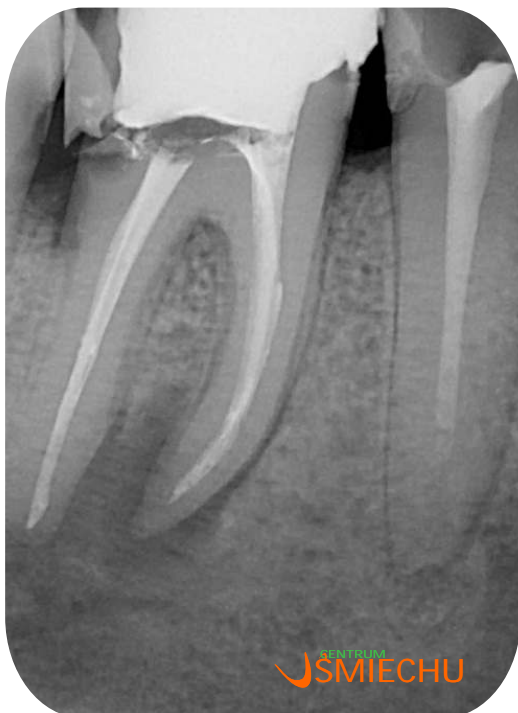

Pacjentka MA z b 46
zdz cie kontrolne po 6 miesi cach

RVG - efekty naszej pracy

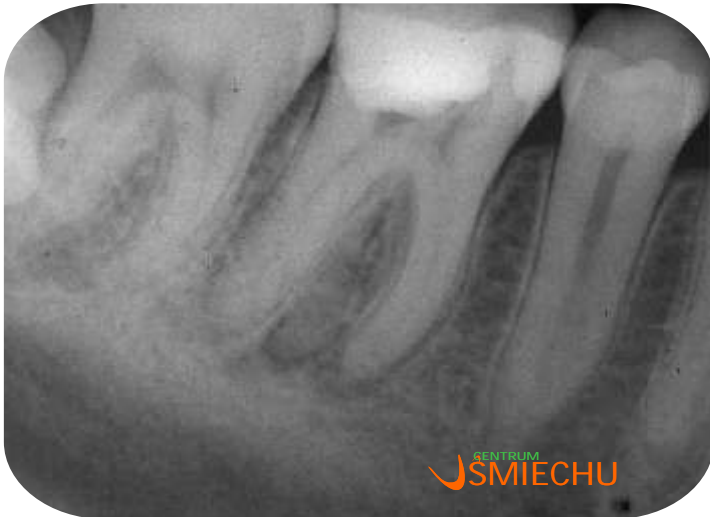

Pacjent PM z b 46
leczony endodontycznie
poza Centrum U miechu
- kanały mezjalne nie wypełnione,
kanał dystalny wypełniony
w połowie długości

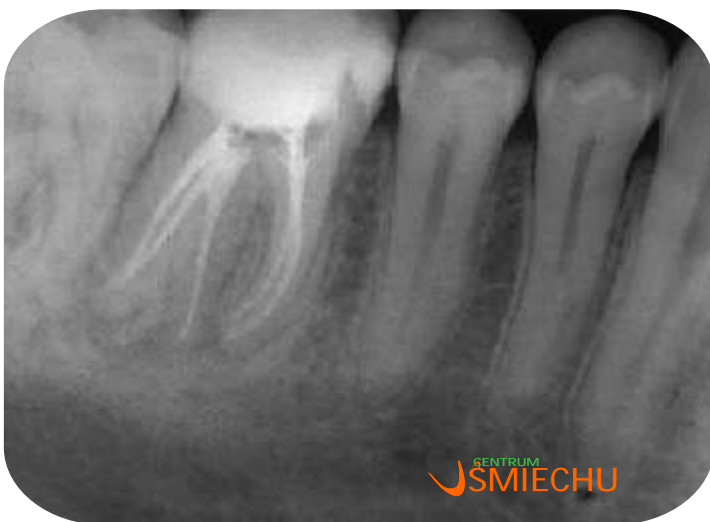

Pacjent PM z b 46
zdjęcie po zakończonym
leczeniu endodontycznym
w Centrum U miechu

RVG - efekty naszej pracy

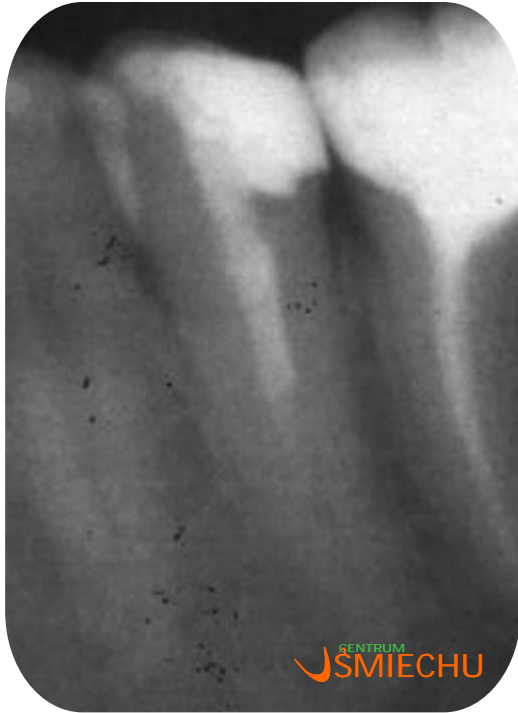


Pacjent MT z b 46
próchnicowe obnażenie miazgi

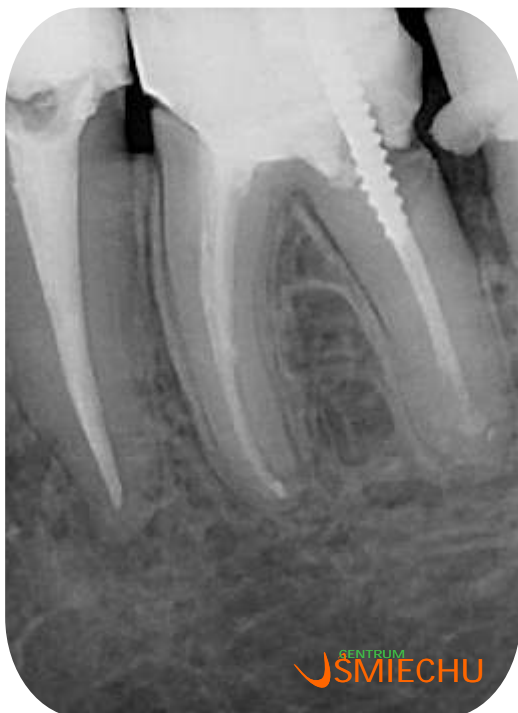

Pacjent TM z b 46
zdjęcie po zakończonym
leczeniu endodontycznym
w Centrum Uśmiechu.
- wypełniono 5 kanałów

RVG - efekty naszej pracy

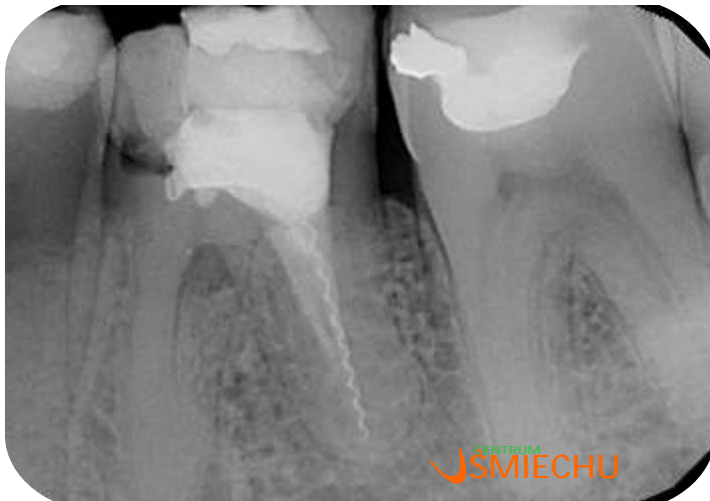


Pacjent AM - z b 35
z b leczony endodontycznie
poza Centrum U miechu,
kanał niedopełniony

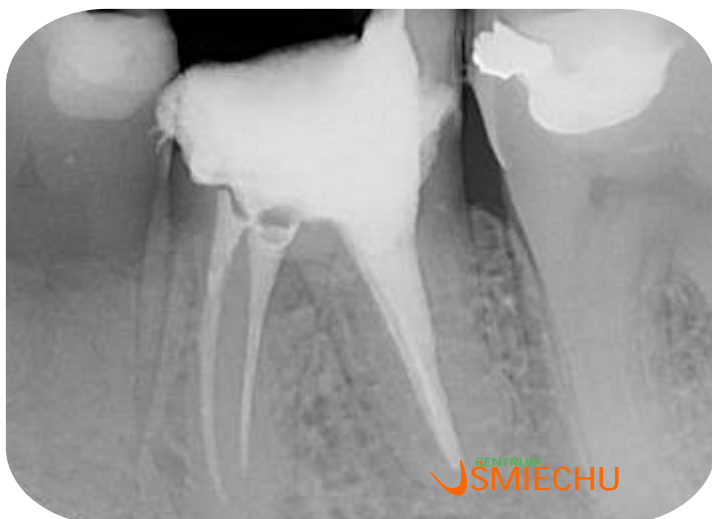

Pacjent AM - z b 35
zdz cie po zakończonym
leczeniu endodontycznym
w Centrum U miechu

RVG - efekty naszej pracy

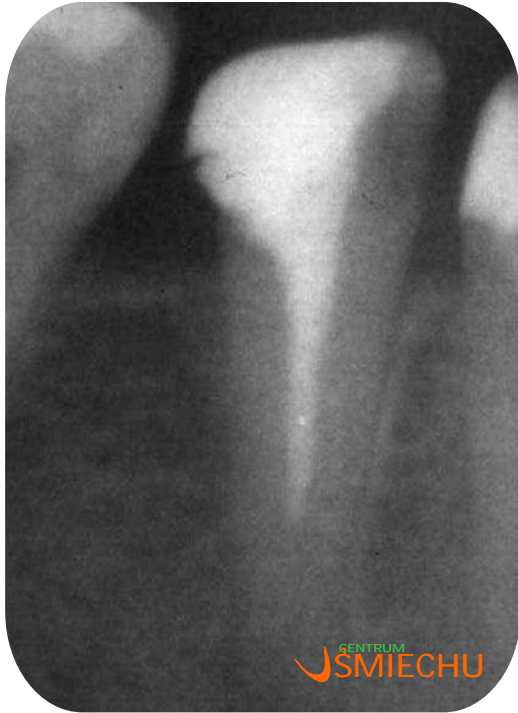


Pacjent MK - z b 36
zdzicie przed powtórny
leczeniem endodontycznym,
kanały mezjalne niewypełnione,
kanał dystalny wypełniony
nieszczelnie, widoczne złamane
narzędzie endodontyczne



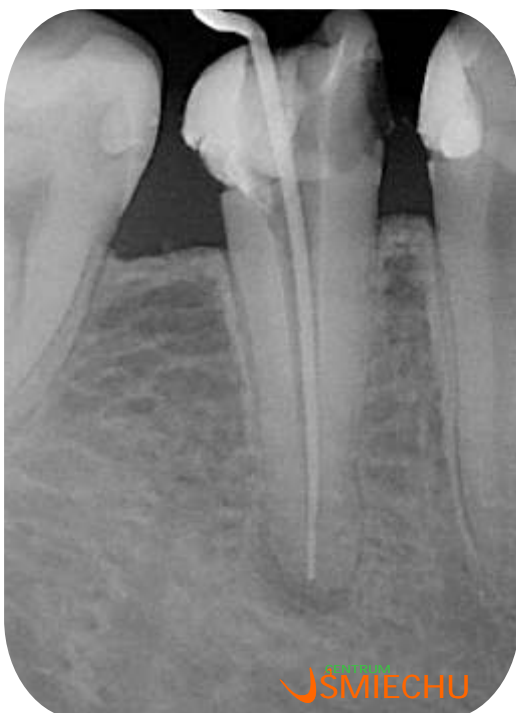Pacjent MK - z b 36
zdzicie po zakończonym leczeniu
endodontycznym, kanały mezjalne
udrońniono i wypełniono, z kanału
dystalnego usunięto złamane
narzędzie kanał szczelnie
wypełniono.

RVG - efekty naszej pracy

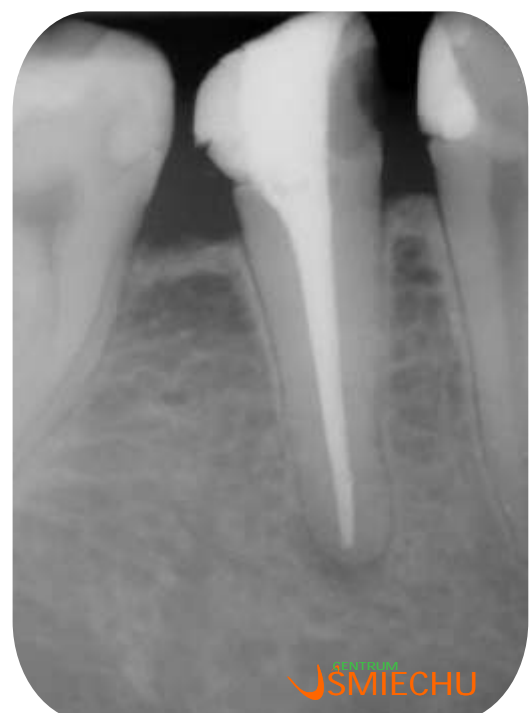

Pacjent AM - z b 45
z b leczony endodontycznie
poza Centrum U miechu
kanał niedopełniony

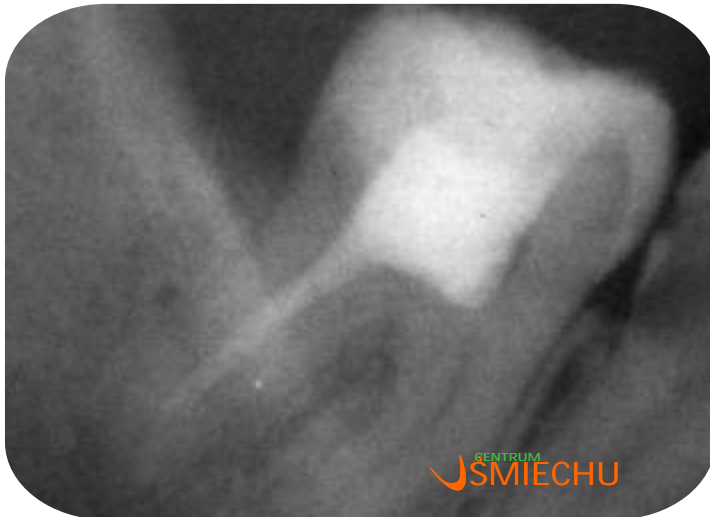
Pacjent AM - z b 45
zd cie w trakcie
leczenia endodontycznego
z wiekiem pomiarowym w kanale



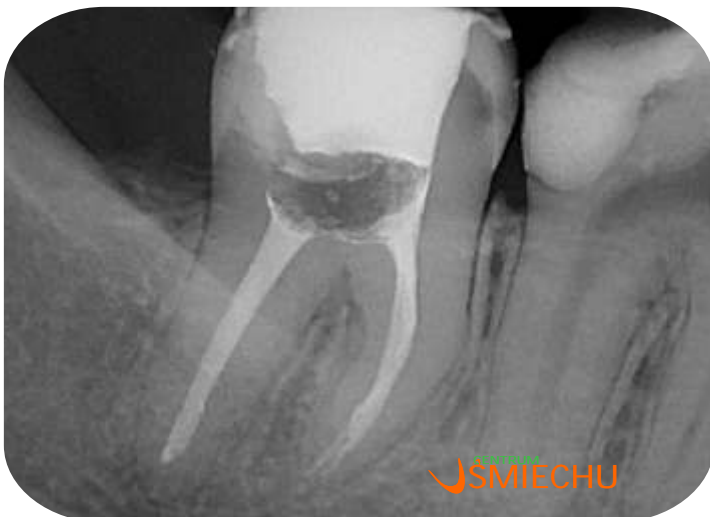
Pacjent AM - z b 45
zd cie po zakończonym
leczeniu endodontycznym
w Centrum U miechu



RVG - efekty naszej pracy



Pacjent AM - z b 48
zdz cie przed
leczeniem endodontycznym



Pacjent AM - z b 48
zdz cie po zakończonym
leczeniu endodontycznym
w Centrum Uśmiechu